Aus der medizinischen Privatklinik Dr. Heinrich Müller,
Thalkirchen

Über die Erfolge der jejunalen Sondenbehandlung beim Ulcus ventriculi mit besonderer Berücksichtigung der röntgenologisch feststellbaren Heilerfolge

Inaugural-Dissertation

zur Erlangung der Doktorwürde der Medizinischen Fakultät
der Ludwig-Maximilians-Universität zu München

vorgelegt von

Alois Fürmaier

aus München, Leopoldstraße 63

Tag der mündlichen Prüfung 2. Oktober 1939

München 1939
Druck von Franz X. Seitz, München, Rumfordstraße 23

Meinen Eltern
in Dankbarkeit gewidmet

R. UNIV.
BIBLIOTHEEK
LEIDEN

I. Die Methode der jejunalen Ernährung.

1. Geschichtliches.

Nachdem Kußmaul in den achtziger Jahren des vergangenen Jahrhunderts die Magenpumpe erfunden hatte, ist die Gewinnung des Magensaftes mit Hilfe des dicken Schlauches eine allgemein geübte diagnostische Methode geworden. Bald folgten zahlreiche Versuche, auch aus tiefer gelegenen Darmabschnitten Sekret zu gewinnen (Boas, Hemmeter, Kuhn). Aber alle diese Methoden waren unbrauchbar. Im Jahre 1920 hatte Max Einhorn in seinem Buch „Die Duodenalsonde" durch Anwendung eines dünnen Schlauches eine sehr zweckmäßige Methode zur Sondierung des Duodenums angegeben. Er benützte einen Gummischlauch von 8 mm Durchmesser und 1 m Länge, an dessen Spitze eine siebartig durchlöcherte Metallkapsel von 14 mm Länge und 23 mm Umfang angeschraubt ist. Der Autor verwandte die Methode zunächst zu diagnostischen Zwecken, um Magensaft, Duodenalsaft und Galle zu gewinnen. Auf diese Weise wurde die Funktion von Pankreas und Leber geprüft. Er ging bald dazu über, die Sonde zur Therapie zu benützen, indem durch den Schlauch Magenkranke, hauptsächlich Ulkuspatienten, über Wochen hin ernährt wurden. Einhorn stützte seine Veröffentlichung auf eine mehr als zehnjährige Erfahrung.

In Deutschland ist die Methode in ihrer therapeutischen Verwendung, womit ich mich hier allein beschäftige, erst vom Jahre 1927 an mehr bekannt geworden. Morawitz und Henning in Leipzig, Gutzeit in Breslau, Rehder in Altona waren die Vorkämpfer für die neue Behandlungsart des Magen- und Zwölffingerdarmgeschwürs. Besonders durch die Arbeiten von Henning 1924, Gutzeit 1930, Scholtz und Brugsch 1933, die bewiesen, daß zur völligen motorischen und sekretorischen Ruhigstellung des Magens die Einführung der Sonde bis in das Jejunum nötig ist (siehe unten), wurde die Methode sehr gefördert. Später berichteten Hohlweg und Kaufmann, Korbsch, Jürgens und Gebhardt, Parade über günstige Heilungserfolge. Die jejunale Lage der Sonde an Stelle der duodenalen ist jetzt allgemein üblich geworden.

Eine weitere Modifikation der alten Methode Einhorns besteht darin, daß an Stelle des relativ harten und 8 mm dicken Gummischlauches ein sehr dünner und weicher Schlauch aus Fahrradventilgummi oder eine ebenso dünne Röntgenkontrastsonde verwendet wird. Beide werden nicht mehr durch den Mund, sondern durch die Nase eingeführt. Der Röntgenkontrastsonde ist unbedingt der Vorzug zu geben, da es unumgänglich notwendig ist, die Sonde in ihrem ganzen Verlauf zu übersehen und nicht nur die Olive. Der Fahrradventilschlauch kann zwar auch durch Einführen eines dünnen Kontrastbreies sichtbar gemacht werden, aber die Schattengebung ist dabei sehr mangelhaft, und die Röntgenkontrolle, die öfters nötig ist und mindestens alle 8 Tage durchgeführt werden soll, gestaltet sich sehr umständlich. Von Jürgens und Gebhardt wurde gegen die Röntgenkontrastsonde eingewendet, daß sie etwas spröde sei und leicht platze. Das Platzen des Schlauches ist aber erstens ein sehr seltenes Ereignis. Bei unseren 75 Fällen kam es nur zweimal vor (2,66%). Zweitens ist es meistens durch zu starken Druck mit der Injektionsspritze verursacht, und drittens ist es ein durchaus harmloses Ereignis, weil die Neueinführung keine Schwierigkeiten bereitet.

Roger Korbsch glaubte die Methode dadurch zu verbessern, daß er an Stelle der durchlöcherten Metallolive ein Gummischwämmchen setzte, weil angeblich durch das Metall Druckusuren in der Jejunalschleimhaut entstehen, die er durch eine positive Benzidinprobe bei deren negativem Ausfall vor der Sonde als erwiesen erachtete. Wir blieben wie fast alle anderen Autoren bei der Metallolive.

2. Wesen und Wirkungsweise der Sondenkuren.

Da wir für die Ätiologie der Ulkus-Krankheit keinen allgemein anerkannten einheitlichen Gesichtspunkt kennen, so müssen wir bis heute auf eine kausale Therapie verzichten. Aber wie so oft in der Medizin, so ist auch hier die Ruhe für einen kranken Organismus oder einen Teil des kranken Körpers ein sehr wichtiger Heilfaktor. Bis vor zwei Jahrzehnten war die Schonung des Magens durch Hungertage und kleine, aber häufigere Mahlzeiten leicht verdaulicher Speisen die einzige Möglichkeit, Magengeschwüre zu behandeln, und auch heute noch ist trotz Novoprotin, Larostidin, Anästhesin, Alkali- und Atropintherapie die strenge Diätkur nach irgendeinem der bekannten Schemata (Leube, Lenhartz, Kußmaul, Noorden, Sippy usw.) die Grundlage für jede Behandlung des Magengeschwürs. Um den Gedanken der Schonung und Ruhig-

stellung extrem durchzuführen, wurden schon verschiedene Wege gegangen. Manche ernährten ihre Patienten für zwei Wochen und noch länger nur rektal. Tillmann machte täglich intravenöse Injektionen von 1000 ccm einer 10prozentigen Traubenzuckerlösung. Laméris empfahl, eine Jejunalfistel anzulegen. Daß alles dies keine Methoden sind, die sich einbürgerten, ist klar. Einhorn suchte durch die Duodenalsonde die vollkommene motorische und sekretorische Ruhigstellung des Magens zu erreichen. Henning, Gutzeit, Scholtz und Brugsch hatten einwandfrei nachgewiesen, daß die Ruhigstellung nach Modifikation der Duodenalsonde in die Jejunalsonde eine vollkommene ist. Henning (Archiv für Verdauungskrankheiten 1927) führte Magengesunden und Ulcus-ventriculi-Kranken eine gastroduodenale Doppelsonde ein und untersuchte das Nüchternsekret des Magens. Er fand dabei, daß mit Ausnahme von Butter,die Säurekurve erheblich anstieg, wenn in das Duodenum Eier, Zucker usw. injiziert wurden. Mit Hilfe der Gastrojejunalsonde konnte er dagegen zeigen, daß das Hochschnellen der Nüchternsäurekurve nicht nur ausbleibt, sondern es ist sogar eine Senkung der Aziditätswerte festzustellen.

Hiermit stimmen die Ergebnisse Bogendörfers überein, der zeigte, daß nach Injektion von Dünndarmextrakt in den Magen eine Hemmung der Magensekretion zu erreichen ist. Denn durch Infusion in den Dünndarm wird die Dünndarmsekretion vermehrt, und die spezifischen, im Dünndarm gebildeten Stoffe gelangen vermehrt zur Resorption und hemmen auf hormonalem Wege die Magensekretion.

Außerdem konnte Henning zeigen, daß bei duodenaler Lage ein dünner Bariumbrei manchmal in den Magen regurgiert, bei jejunaler Sondenlage aber nur bis in das Duodenum gelangt.

Unabhängig davon bestätigte Gutbrod im Jahre 1930 (Zeitschrift für die gesamte experimentelle Medizin) diese Ergebnisse. Bei duodenaler Sondenlage steigt qualitativ und quantitativ die nüchterne Magensekretion, wenn die verschiedenen Nahrungsmittel (mit Ausnahme der Butter) injiziert werden. Bei jejunaler Sondenlage dagegen ist die Nüchternsekretion schwer deprimiert. Außerdem ist die Schleimsekretion vermehrt, und dieser Schleim bildet eine bedeckende Hülle über die kranke Mageninnenwand. Brugsch und Scholtz (Deutsches Archiv für klinische Medizin 1933) kamen an Hand von wiederholten Versuchen zu dem Ergebnis, daß die Nüchternsekretion der Jejunalsondenkur gegenüber derjenigen bei Breidiätkuren bedeutend niedriger ist. An Hand der Urinazidität

prüften die beiden Autoren die Magensäureverhältnisse über mehrere Tage und fanden, daß bei der üblichen Breidiät die bekannten alkalischen Zacken nach jeder Mahlzeit wohl noch vorhanden waren, während sie bei der Jejunalsondenkur vollkommen fehlten und die p_H-Kurve tagelang in einer geraden Linie verläuft.

Scholtz und Brugsch untersuchten auch noch die Motilität des Magens mit Hilfe der Ballonmethode von Danielo-lupu. Während der Jejunalsondenkur ruhten die vorher beobachteten typischen peristaltischen Wellen vollkommen, und auch auf intrajejunale Einspritzung von Nährflüssigkeit erfolgte keine motorische Reaktion des Magens.

Aus diesen Ausführungen geht hervor, daß das Wirkungsprinzip der Jejunalsondenkur auf zwei Punkten beruht:

1. Es erfolgt eine totale Ruhigstellung des Magens in sekretorischer und motorischer Hinsicht. Ein tuberkulöses Kniegelenk wird vor allem ruhig gestellt durch starre Verbände. So könnte man die Sonde geradezu als den Gipsverband des ulkuskranken Magens bezeichnen. Beim tuberkulösen Kniegelenk sowohl als auch beim Ulkus wird dabei in keiner Weise kausale Therapie getrieben. Aber in jedem Falle werden die natürlichen Heilungskräfte des Körpers selbst maximal ausgenützt.

2. Wenn auch über die Entstehung des Geschwürs bis jetzt noch keine Einigung zu erzielen war, so stimmen doch fast alle Ansichten darin überein, daß der Salzsäure ein Anteil dabei zukommt. Letzten Endes muß die geschädigte Schleimhaut durch die Salzsäure verdaut werden. Wie es aber so weit kommt, daß es der Salzsäure möglich ist, die Schleimhaut anzugreifen, das sei dahingestellt. Ob man sich der Konjetznyschen Gastritistheorie oder der Bergmannschen Lehre von der Dysharmonie im vegetativen Nervensystem (bei der auf der Grundlage dieser Konstitution durch nervöse und körperliche Reize [zweite Krankheit Rößlers] ischämische Bezirke in der Magenschleimhaut durch Spasmus oder Embolie entstehen sollen) oder der Mangeltheorie Vandorfys oder der grobmechanischen Vorstellung der Verletzung anschließt, immer geht es darauf hinaus, daß die Magenschleimhaut verändert wird etwa im Sinne des Quellungskomplexes Jarnos, und auf diese veränderte Schleimhaut wirkt die Salzsäure ein.

Durch die erwähnten Untersuchungen der Urinazidität ist gezeigt worden, daß nur die Sondenkur dauernd niedrige Säurewerte gewährleistet. Somit wirkt die Jejunalsondenkur zu einem gewissen Teil auch ätiologisch.

3. Die Einführung der Sonde.

Die Jejunalsonde ist ein 150 cm langer Schlauch von 3 mm lichtem Durchmesser aus weichem, warmvulkanisiertem Gummi, der für Röntgenstrahlen undurchlässig ist. In 45, 90, 100, 110, 120 und 130 cm Entfernung vom Olivenende ist auf dem Schlauch eine Marke angebracht. Die Darmolive ist aus Metall, hat eine Länge von 15 mm und ein Kaliber von 3 mm; die Bohrungen haben eine Lichtung von 1 mm. Das Mundende des Schlauches ist trichterförmig erweitert und kann durch einen Glasstöpsel verschlossen werden. Das Einlegen der Sonde geschieht morgens. Der Patient muß nüchtern sein und im Bett liegen. Die Sonde wird gleitfähig gemacht durch Anfeuchten mit Wasser, Glyzerin oder Fett. Die Nase wird durch kräftiges Schneuzen durchgängig gemacht. Merkt der Patient, daß beim einseitigen Ansaugen der Luft diese noch nicht ganz frei hindurchstreicht, so soll durch Percaineinlagen ein Abschwellen der Schleimhaut und damit eine Erweiterung des Nasenlumens erreicht werden. Nach solcher Vorbereitung schiebt man den Sondenkopf in die freie Nasenöffnung hinein. Dabei spürt man meist gleich hinter der Nasenöffnung, wenn sich die Olive zwischen unterer Muschel und Septum hindurchzwängt, einen leichten Widerstand, der aber meist spielend überwunden wird. Sollte es auf der einen Seite nicht gehen, dann ist es sicher auf der anderen möglich. Man kann dabei durch Ansaugen nachhelfen, indem man die freie Nasenöffnung zuhält. Bei unseren 77 Fällen hat dieses Hindernis nie Schwierigkeiten bereitet. Man schiebt dann die Sonde langsam weiter. Der Patient fühlt die Olive durch leichtes Kitzeln durch die Nase wandern und fühlt sie an der Hinterwand des Epipharynx anstoßen. Jetzt soll man die Sonde schneller weiterschieben und immer schlucken lassen, weil bei dieser Sondenlage leicht Würgreflex und Brechreiz ausgelöst werden. Gerade für dieses Stadium ist es wichtig, daß der Patient liegt, weil sonst bei zu stark nach vorne geneigtem Kopf die Olive statt in den Ösophagus in die Trachea gleitet. Dieses Ereignis kündigt sich durch heftigen Hustenreiz an. Muß der Patient aber doch husten, niesen oder erbrechen, dann kommt meistens die Olive durch den Mund wieder heraus. Man muß dann die Sonde so weit als möglich wieder herausziehen und die Einführung von vorne beginnen. In den meisten Fällen gleitet aber die Sonde ohne Schwierigkeiten den Ösophagus hinunter. Der Patient soll dabei immer fest schlucken, was durch Trinkenlassen von Wasser erleichtert werden kann. Ist der Schlauch bis zur Marke 45 cm verschluckt, dann ist er im Magen angelangt.

Jetzt beginnt der zweite und schwierigere Teil: die Passage durch den Pylorus. Der Patient muß sich zu diesem Zweck auf die rechte Seite legen. Die Sonde darf von außen nur mehr sehr vorsichtig oder am besten gar nicht mehr geschoben werden. Die Magenperistaltik treibt jetzt die Olive selbst vorwärts. Durch Trinken von Wasser muß der Patient immer weiter schlucken. Das freie Ende der Sonde muß durch einen Glasstöpsel verschlossen werden, weil sonst der Magensaft heraustropft. Ist auf diese Weise die Marke 120 nach 2—3 Stunden erreicht, so prüft man die Durchgängigkeit und die richtige Lage der Olive, die 30—50 cm jenseits des Pylorus sich befinden soll.

Durch Einblasen von Luft kann man feststellen, ob die Sonde tadellos durchgängig ist. Ist sie es nicht, dann wird sie an irgendeiner Stelle umgeknickt sein, und man muß den Schlauch bis zur Marke 45 wieder herausziehen.

Zugleich kann bei durchgängiger Sonde durch das Lufteinblasen festgestellt werden, ob die Sonde richtig im Dünndarm liegt, oder ob die Sonde sich verschlungen hat und die Olive sich immer noch im Magen befindet. Ist die Kapsel noch im Magen, so fühlt der Kranke den Lufteintritt sehr deutlich. Bei aufrechter Körperhaltung wird sofort Aufstoßen einsetzen. Liegt die Sonde im Dünndarm, so wird der Eintritt der Luft gewöhnlich nicht empfunden. Aufstoßen tritt erst nach geraumer Zeit oder überhaupt nicht ein. Liegt die Olive im Magen und aspiriert man bei gut durchgängiger Sonde etwas, so füllt sich die Spritze schnell mit Flüssigkeit oder Luft. Die Gummisonde fällt nicht zusammen. Liegt die Kapsel im Dünndarm, so sieht man das aus der Nase herausstehende Gummirohr beim schnellen Ansaugen zusammenfallen. Dies ist eine Folge des luftleeren Raumes, der dadurch entsteht, daß nicht viel Luft und Flüssigkeit im Duodenum vorhanden ist und seine Wände der Kapsel fest anliegen.

Liegt die Kapsel im Dünndarm, so kommt goldgelbe Flüssigkeit von alkalischer Reaktion; liegt sie im Magen, dann kommt in der Regel saurer Saft.

Bei der Milchprobe läßt man 2—3 Schluck Milch peroral trinken. Liegt die Sonde im Dünndarm, so erhält man goldgelben Saft; liegt sie im Magen, so erscheint sofort die Milch. Die sicherste Kontrolle ist natürlich die Durchleuchtung. Da wir eine Röntgenkontrastsonde verwenden, sieht man nicht nur die Lage der Olive, sondern es können auch Knickungen und Verknotungen des Schlauches (letztere können eventuell Schmerzen hervorrufen) genau lokalisiert werden.

Bei der Einlegung der Sonde bereitet ernstliche Schwierigkeiten manchmal nur die Passage durch den Pylorus. Maßnahmen, um den Durchtritt zu erleichtern, sind: Aufnahme von Nahrung, Lagerung auf die rechte Seite, Herumgehen, brausende Getränke, Abführmittel und Atropin. Hat die Sonde nach 3 Stunden das Duodenum nicht erreicht, so gibt man viel zu trinken oder Kartoffelbrei und läßt den Patienten 10—15 Minuten umhergehen. Stellt man durch eine erneute Probe fest, daß die Sonde immer noch im Magen ist, so gibt man ein kohlensäurehaltiges Getränk. Zeigt eine weitere Aspiration mit der Spritze, daß die Olive immer noch im Magen liegt, obwohl die Marke 90 die Lippen schon passiert hat, so gibt man 0,5 mg Atropin und ordnet Rechtsseitenlage an. Nach ungefähr einer Stunde kontrolliert man die Sondenlage nochmals und gibt dann bei negativem Befund ein brausendes Getränk. Wenn nach mehrstündigem Warten noch kein Erfolg eingetreten ist, dann gibt man ein Abführmittel (Magnesium sulfuricum). Zeit ist ein Hauptfaktor zur Erreichung des Zieles. Wenn die Sonde aber nach zweitägigem Warten und trotz der verschiedenen Maßnahmen immer noch im Magen gefunden wird, so ist das gewöhnlich ein Zeichen einer organischen Pylorusstenose.

Wir versuchten die Einführung der Sonde in 78 Fällen, und nur in 3 Fällen (3,8%) gelang es nicht, die Sonde durch den Pylorus zu bringen. In einem Falle handelte es sich um einen 43jährigen Patienten, der schon 18 Jahre magenleidend war. Röntgenologisch war keine Entleerungsverzögerung festzustellen. Es fanden sich aber ein stark deformierter Bulbus duodeni und mehrere Zwölffingerdarmgeschwüre. Trotz Anwendung aller oben angegebenen Maßnahmen mußten wir den Versuch der Sondeneinführung nach zwei Tagen aufgeben. Der Patient war in dieser Zeit sehr nervös und zappelig, aber nicht unwillig und aufgebracht. Man kann sich vorstellen, daß bei solch ausgedehnten Veränderungen im Duodenum dieses und auch das ganze Antrum des Magens eine solche Kampfbereitschaft besitzen, daß das Hohlorgan sofort sein Lumen verschließt, wenn seine Wände von einem harten metallischen Fremdkörper gereizt werden. Bei einem zweiten, sehr ruhigen und vernünftigen Kranken mit einem Ulkus der kleinen Kurvatur und sonst ziemlich reizlosem Magen lag die Sonde 6 Tage lang im Magen und hat, obwohl jeden Tag immer wieder alle Mittel angewendet wurden, den Weg durch den Pylorus nicht gefunden. Bei einem weiteren Patienten wurde die Einlegung der Sonde nach dreitägigem erfolglosem Bemühen aufgegeben. Der Patient litt an einer organischen Pylorusstenose III. Grades. Curschmann berichtet, daß 8—10% die Sonde nicht bis

ins Jejunum bringen, betont aber, daß es sich dabei meist um organische Stenosen im Pylorus oder Duodenum handelt.

Hat nun die Sonde endgültig ihre richtige Lage erreicht, dann wird der Schlauch mit einem Pflaster auf der Wange festgeklebt und das freie Ende durch einen Glasstöpsel verschlossen. Der Schlauch muß während der ganzen Kur durch Nachspritzen von Tee nach jeder Mahlzeit gut durchgängig gehalten werden. Großer Wert ist auf eine geregelte Mundpflege (zweimal täglich mit Bürste und dreimal täglich Spülen mit Wasserstoffsuperoxyd) zu legen, weil sonst ein zu starker Mundgeruch den Kranken und die Umgebung belästigt. Gelegentlich kann ein Schluck Wasser genommen werden, um auch den Ösophagus durchzuspülen.

4. Die Sondennahrung und Dauer der Sondenkur.

Die an unserer Klinik übliche Sondennahrung setzt sich aus folgenden Bestandteilen zusammen:

1000 ccm Milch, 20 g feines Weizenmehl, 6 Eier, 80 g Traubenzucker.

Die Nahrung wird an jedem Morgen frisch hergestellt. Das Weizenmehl wird mit etwas Wasser zu einem dünnen Brei gerührt. Die Eier werden fein verrührt und zusammen mit dem Mehlbrei und der Milch aufgekocht. Zu dem fertigen Gemisch wird der Traubenzucker gegeben und das Ganze dann durch ein feines Haarsieb getrieben. Das fertige Gemisch wird dann in den Eisschrank gestellt. Von den Eiern wird nur der Dotter verwendet, weil das Eiklar, wenn es nur wenige Stunden im Eisschrank aufbewahrt wird, leicht Häutchen, Flocken und Klumpen bildet und die Sonde dadurch verstopft wird. Von diesem Vorrat wird im Laufe des Tages bei jeder Mahlzeit die nötige Menge im Wasserbad genau auf Körpertemperatur erhitzt und injiziert. Die fünf Mahlzeiten treffen um 7, 10, 13, 16 und 19 Uhr jeweils 200 ccm, die mit einer 100-ccm-Spritze so langsam wie möglich injiziert werden. Es hat sich gezeigt, daß in den allermeisten Fällen nur 100 ccm eingespritzt werden können. Bei größeren Mengen traten die Symptome des Ringkrampfes der Muskularis des Jejunums und des Vagussymptomkomplexes auf. Die Patienten bekommen Völlegefühl im Leib, Angst und starkes Herzklopfen treten auf. Es stellt sich Übelkeit ein und die Patienten werden unruhig. Die Nahrung wird so langsam injiziert, daß man die Fortbewegung des Spritzenstempels kaum sieht. Da aber ein so großer Kaliberunterschied zwischen Spritze (d = 3 cm) und den Löchern der Olive (d = 1 mm) vorhanden und die Stromstärke überall

gleich ist, so muß die Strömungsgeschwindigkeit, mit der die Sondennahrung aus der Olive austritt, 30mal größer sein als die Geschwindigkeit, mit der der Spritzenstempel fortbewegt wird. Es ist praktisch nicht möglich, den Spritzenstempel so langsam hineinzudrücken, daß die Nahrung nicht doch noch aus der Olive in einem kräftigen Strahl austritt, der die Jejunalschleimhaut reizt. Diese unangenehmen Erscheinungen sind auch nicht dadurch zu beseitigen, daß man öfters injiziert, weil zum Beispiel nach einer Stunde die Toleranzgrenze noch niedriger als 100 ccm ist. Es ist deshalb dringend zu empfehlen, die Nahrung nach der Methode einer Tropfinfusion durch einen Irrigator zuzuführen.

Anfangs hatten wir in die Sondennahrung noch 50 g Butter gegeben. Aber es hat sich gezeigt, daß damit eine noch geringere Menge vertragen wird und die oben erwähnten Symptome schon bei 50 ccm auftreten. Außerdem wird die Rehder-Sonde durch Fett sehr schnell spröde und platzt häufig.

Die meisten Patienten hatten bei dieser Kost kein weiteres Verlangen nach Nahrung. 11 unserer Patienten klagten über starkes Hungergefühl während der ganzen Sondenkur, obwohl auch sie schon nach 100 ccm pro Mahlzeit das Gefühl der Sättigung verspürten. Das Hungergefühl war nicht allein durch das Zusehen bei den Mahlzeiten anderer Kranker bedingt, sondern auch Patienten in Einzelzimmern machten dieselben Angaben. Bei einem Kranken war das Hungergefühl so unerträglich, daß neben der Sonde noch breiige Nahrung gegeben werden mußte (Kartoffelbrei). Durstgefühl kann durch Einspritzen von Tee befriedigt werden. Wie alle anderen Autoren konnten wir fast bei allen Patienten eine deutliche Gewichtsabnahme feststellen. Nur in einem Fall war merkwürdigerweise das Gewicht nach 8 Tagen um 2,2 kg und nach 3 Wochen um 2,0 kg über dem Anfangsgewicht. Bei 73 Fällen war die durchschnittliche Gewichtsabnahme nach 1 Woche 2,5 kg, nach 3 Wochen 3,6 kg, wobei die Extreme bei —0,5 kg und —0,3 kg einerseits und —6,6 kg und —10,0 kg andererseits lagen. Die Gewichtsabnahmen meiner Kranken sind allerdings etwas größer als bei anderen Autoren. So berichten Jürgens und Gebhardt von 1—3 kg am Ende der fünfwöchigen Kur, und bei Curschmann haben die Patienten nach 8 Tagen durchschnittlich um 1,5 kg und nach 18 Tagen um 1,7 kg abgenommen.

Das durchschnittliche Körpergewicht unserer Patienten war 60,8 kg. Für einen Menschen, der den ganzen Tag ruhig im Bett liegt, beträgt der Nahrungsbedarf pro Stunde und Kilogramm 1,2 Kalorien, und es ist deshalb die Zufuhr von ungefähr 1700 Kalorien nötig. Unsere Sondennahrung (nachdem die Butter

nicht mehr berücksichtigt ist) hat jedoch nur einen Nährwert von 1496 Kalorien. Dieser Wert liegt an sich schon etwas unter dem geforderten, und da sehr viele Patienten nur 500 ccm, also die Hälfte des hergestellten Nahrungsgemisches, zugeführt bekommen haben, ist es klar, daß bei dieser kalorisch ungenügenden Nahrung unser Gewichtsverlust hoch ist. Aber auch bei kalorisch überreichlicher Nahrung tritt immer ein erheblicher Gewichtsverlust ein; das zeigten unsere Patienten, die mit 1000 ccm ernährt worden sind. Korbsch führt zur Erklärung dieses Gewichtsverlustes an: Durch das Sistieren der Magensekretion sei der intermediäre Kochsalzaustausch unterbrochen und dadurch sei der Wasserhaushalt gestört. Bardachzi schuldigt die unvollkommene Peptonisierung und Curschmann die ungenügende Fettresorption durch ungenügende Einwirkung von Galle und Pankreassteapsin an. Beide Ansichten muß man als unbiologisch betrachten, weil sie immer nur ein Glied aus dem vielseitigen Mechanismus der Magendarmsekretion herausgreifen. Wenn auch Curschmann bei Stuhluntersuchungen 19—30% Neutralfett nachweisen konnte, so sagt das nicht, daß nur das Fett nicht ausgenützt wird; denn alle Patienten leiden an starker Verstopfung und haben meist 2—3 Tage lang keinen Stuhl. Die Fäulnis- und Gärungsbakterien im Dickdarm haben reichlich Zeit, um alles nicht resorbierte Eiweiß und alle Kohlehydrate restlos abzubauen. Die vollkommen unphysiologische Ernährung durch das Jejunum bewirkt vielmehr ein Sistieren aller Sekrete des Magens und Darmes. Die Nüchternsekretion des Magens ist schon physiologischerweise nur sehr gering.

Die Fermentproduktion kommt auf reflektorischem Wege in Gang über das zentrale Nervensystem durch Sinneseindrücke als sogenannter „Appetitsaft“ und über einen kurzen Reflexbogen, der im Meißnerschen Plexus verläuft, ausgelöst durch Berührung der Speise mit der Magenwand als sogenannter „Freßsaft“. Beide Momente fallen bei der Sondenernährung vollkommen weg. Da außerdem das Pepsin und das Labferment nur bei stark saurer Reaktion wirksam sind, sind die geringen Mengen davon, die bis in das Jejunum gelangen, dort in der alkalischen Umgebung gleichfalls nur mehr wenig wirksam. Ähnlich ist es bei der äußeren Pankreassekretion. Der Appetitsaft fällt von vorneherein weg. Die Sekretion des Pankreas wird aber hauptsächlich auf hormonalem Wege ausgelöst. Die in das Duodenum gelangende Salzsäure aktiviert das in der Duodenalschleimhaut vorhandene Prosekretin, das als Sekretin auf dem Blutwege in das Pankreas gelangt. Oben ist eben gezeigt worden, insbesondere durch Scholtz und Brugsch

(Urinazidität), daß die Säureproduktion durch die ganze Sondendauer immer auf sehr niedrigen Werten bleibt. Für die Cholorese fehlt wiederum der Nahrungsreiz. Es bleiben also, um die Kohlehydrate, das Fett und das Eiweiß zu spalten, im wesentlichen nur mehr die Fermente des Dünndarms selbst, die ebenfalls durch lokalen Reiz hervorgelockt werden. Diese haben aber die Eigenschaft, daß sie nicht die ursprünglichen Nahrungsstoffe, sondern nur mehr deren Abbauprodukte angreifen. Das Erepsin spaltet Polypeptide zu Aminosäure. Maltose, Saccharose und Laktose spalten die entsprechenden Disaccharide.

Um einen zu großen Gewichtsverlust zu vermeiden, ist es notwendig, das Nahrungsgemisch für den Dünndarm gebrauchsfertig zu machen. Es ist deshalb zweckmäßig:

1. An Kohlehydraten hauptsächlich Monosaccharide und Disaccharide zu verwenden (Traubenzucker, Malzzucker oder Mehleinbrenne).

2. Nach dem Vorschlag vieler Autoren (Parade, Rehder, Gutzeit, Bardachzi und Seekeles) das Nahrungsgemisch vorzuverdauen: 1 Liter kalter, vorher abgekochter Milch wird mit 2 Tabletten Azidol-Pepsin 24 Stunden lang im Brutschrank auf 37 Grad erwärmt. Das fertige Gemisch wird noch mit 20 g Pankreonpulver versetzt.

3. Die Reaktion soll entsprechend der des Dünndarms durch Natrium bicarbonicum alkalisch gemacht werden.

4. Da der Sondennahrung alle Vitamine fehlen, soll jedem Gemisch der Saft von 2—3 Zitronen beigegeben werden.

Nach Entfernung der Sonde wird mit einer sehr vorsichtigen Diät begonnen, wie sie der sonst üblichen Ulkuskur entspricht, und es ist erstaunlich, daß fast alle Patienten ihr Ausgangsgewicht in 14 Tagen schon wieder erreicht haben, obwohl doch die Diät in den ersten 4—6 Tagen immer noch kalorisch ungenügend ist.

Wir lassen die Sonde 21 Tage liegen.

5. Nachteile und Einwendungen gegen die Sondenkur.

Daß bei zu schnellem Einspritzen der Nahrung und auch bei gewaltsamem Weiterspritzen über das Sättigungsgefühl hinaus die Symptome des Jejunalschocks auftreten, wurde bereits oben erwähnt. Durch den aus der Olive austretenden Flüssigkeitsstrahl werden die Vagusendigungen in der Darmschleimhaut gereizt. Es kommt zum Ringkrampf der Darmmuskulatur,

der sich durch heftig ziehende Schmerzen im Oberbauch, Übelkeit und Völlegefühl kundtut. Die Patienten bekommen Herzklopfen, blasses, eingefallenes Gesicht, Schweiß auf der Stirne, werden zittrig und haben große Angst. Eine häufige Wiederholung des Ringkrampfes führt zu einem Jejunalkatarrh. Manche behaupten, daß auch durch Druck der Metallolive eine entzündliche Reizung der Darmschleimhaut vorkäme. Wir konnten bei keinem Fall eine Jejunitis beobachten.

Etwas häufiger kommt es vor, daß die Patienten in den letzten Wochen über Halsbeschwerden klagen. Der Rachen wird gerötet, Fremdkörpergefühl, Gefühl des Aufliegens der Sonde stellt sich ein. Objektiv konnten nie Erosionen oder Dekubitalgeschwüre, die Konjetzny zur Ablehnung der Sondenkur veranlaßten, festgestellt werden. Durch häufige Anwendung des Inspirolsprays, Pinselungen mit Mentholturiopinöl, Gurgeln mit alkoholischer Menthol-Salollösung und Lutschen von Dysphagintabletten kann immer schnell Abhilfe geschaffen werden. Manchmal wurde auch über anginöse Symptome geklagt. Wenn das Schlucken weh tut, so ist das aber nicht durch den Schlauch, sondern durch den Wegfall der natürlichen Reinigung der Mundhöhle und des Rachenraumes durch die vorbeigleitenden Speisen bedingt. Auf intensive Mundpflege und Gurgeln mit Wasserstoffsuperoxyd ist deshalb vom ersten Sondentag an größte Sorgfalt zu legen.

Es kam auch manchmal vor, daß die Olive in dem Magen regurgiert oder vollkommen erbrochen wurde; es ließ sich aber jedesmal die Sonde rasch wieder einführen.

Es ist zweckmäßig, alle Sondenpatienten in ein Zimmer zusammenzulegen. Dann gewöhnen sich die Neulinge durch den Zuspruch der anderen schnell an die unbequemen Verhältnisse und sind davor bewahrt, anderen Patienten beim Essen zusehen zu müssen.

Kuttner hat die Sondenkur abgelehnt, weil sie zu eingreifend sei. In der Tat erklärten 3 unserer Patienten bei der Nachuntersuchung, sie möchten keine Sondenkur mehr mitmachen, sondern ließen sich lieber operieren. Sie konnten aber keine genauen Beschwerden angeben, die sie gehabt hatten, sondern es war hauptsächlich das Entsagen des Nahrungs-„genusses", das die Patienten so stark beeindruckt hatte. Zwei Patienten von diesen dreien kamen wohl auch deshalb zu diesem ablehnenden Standpunkt, weil sie in einer sehr deprimierten Verfassung waren und glaubten, daß auch die Sonde wie so viele andere Kuren nichts geholfen habe, und suchten ihren endgültigen Erfolg nur noch in der Operation.

II.

Die röntgenologisch feststellbaren Heilerfolge.

Bevor ich über die röntgenologischen Heilerfolge unserer mit Sondenkuren behandelten Magengeschwüre berichten werde, ist es unerläßlich, zunächst unseren Standpunkt zu dieser Methode klar zu skizzieren. Der Streit der Meinungen geht darüber, ob das Verschwinden der Ulkusnische wirklich die Heilung des Geschwürs bedeutet. Es wird eingewendet, daß der ödematöse Ringwall um den Geschwürskrater solche Dimensionen annehmen kann, daß er das Geschwür vollkommen verschließt und dadurch keine Nische mehr zur Darstellung kommen kann. Andererseits bildet der Ringwall, wenn er offen ist, einen dicken Wulst und ein tiefer Krater wird vorgetäuscht. Verschwinden der Nische bedeutet dann nicht Verschwinden des Ulkus, sondern erklärt sich vielfach aus dem Abschwellen des Schleimhautringes oder dem Nachlassen des Kontraktionsringes der Muscularis mucusae (Stepp). Der Geschwürsgrund kann von Speiseresten, Wunddetritus, Blutkoagula derart belegt sein, daß eine Nische, die gestern tief und breit zur Darstellung kam, heute kaum mehr sichtbar ist. Andere glauben wiederum, daß die Umgebung des Ulkus durch die begleitende Gastritis in ihrem Tonus so erschlafft ist, daß sie dem normalen Mageninnendruck nicht den nötigen Widerstand leisten kann und deshalb vorgebuchtet wird, und auf diese Weise maximale Nischen vorgetäuscht werden. Diese eben erwähnten Erklärungen sind alle nur theoretische Vorstellungen, und ich möchte deshalb den Bergmannschen Satz, den er für die Ulkus-Behandlung geprägt hatte, auf diesen Fall hier angewendet, gegenüberstellen: „Jede Beurteilung des Nischensymptoms sollte auf ausgedehnter Erfahrung beruhen und auf kritischer Würdigung der gewonnenen Resultate. Sie sollte nicht beruhen auf der hypothetischen Vorstellung, die sich der betreffende Autor von der Entstehung des Nischensymptoms gemacht hatte." Wie schon erwähnt, sind die oben angeführten Ansichten Theorien, die durch nichts bewiesen sind. Es kann zwar manchmal so sein, aber ein Einzelfall darf nicht verallgemeinert werden. Blutende Geschwüre lassen sich nicht gut darstellen, und es ist sehr naheliegend, daß die Blutkoagula daran schuld sind. Aber daraus zu schließen, daß das Verschwinden der Nische der nicht blutenden Geschwüre ebenfalls durch Blutkoagula bedingt sei, ist durchaus unzulässig. Und warum sollte ausgerechnet bei der Kontrolluntersuchung Detritus im Geschwürskrater gelegen sein und bei der ersten Durchleuchtung keiner? Stepp

glaubt seine Behauptung, daß das Verschwinden der Nische lediglich durch die Änderung des Schwellungszustandes bedingt sei, dadurch bewiesen, daß man Fälle fand, bei denen die verschwundenen Nischen nach kurzer Zeit an der gleichen Stelle wieder auftraten. Dem ist entgegenzuhalten: 1. sind das wiederum nur Einzelbeobachtungen, die nicht verallgemeinert werden dürfen, wenn auch zugestanden werden muß, daß die kissenartige Wulstung der Geschwürsumgebung besonders bei wenig tiefgreifenden Geschwüren und starker Begleitgastritis zur Vertiefung des Geschwürskraters beiträgt. 2. kommen dafür andere Ursachen in Betracht (ein echtes Rezidiv). 3. Gastroskopisch wurde festgestellt, daß bei sehr vielen Ulzera der Ringwall überhaupt fehlt. Schindler führt in seinem gastroskopischen Atlas an, daß die Umgebung des Geschwürs meist völlig normal sei.

Wollte man nun all diesen Einwendungen Glauben schenken, so müßte man die ganze Röntgendiagnostik anzweifeln und sich resigniert fragen: Wozu den großen Aufwand an Zeit und Geld, wenn doch alles Täuschung ist? Daß dem nicht so ist, verdanken wir besonders H. H. Berg und F. de Quervain, die den exakten Beweis dafür lieferten, daß eine röntgenologisch festgestellte Haudeksche Nische einem anatomischen Substrat von genau denselben Ausmaßen entspricht. H. H. Berg verglich frische Resektionspräparate und Röntgenbilder, die einen oder wenige Tage vorher angefertigt wurden. Der Vergleich zwischen Nischenbild und Tiefe und Umfang eines Geschwürskraters ergab millimetergenaue Übereinstimmung. Weiter hatte er durch Füllung des Resektionspräparates mit Bariummasse das Nischenbild täuschend ähnlich reproduziert.

Berg zeigt weiterhin, daß die Übereinstimmung zwischen Nischenform und Heilungszustand des Defektes eine recht große ist. Er konnte den frischen Vernarbungszustand des Geschwürs in der Regel bestätigen, an Fällen, die operiert wurden, trotz unmittelbar vorher röntgenologisch festgestelltem Verschwinden der Nische.

F. de Quervain hat in 352 Fällen von Magenoperierten, den Röntgenbefund mit dem Operationsbefund verglichen und festgestellt, daß nur in 1,5% Unstimmigkeiten bestanden. Die Untersuchungen wurden in den Jahren 1923 bis 1932 durchgeführt. Bei den heutigen radiodiagnostischen Mitteln glaubt Quervain nur mit einem Prozentsatz von 2% rechnen zu müssen.

Wir nehmen deshalb auf Grund dieser einwandfreien Untersuchungen wie viele andere Autoren (Bayer, Bergmann) eine

Heilung des Geschwürs an, wenn an der Stelle eines sicheren Geschwürs bei genauer Untersuchung unter möglichst gleichen Bedingungen eine Wandveränderung mit den verschiedensten Methoden der Untersuchungstechnik nicht mehr nachgewiesen werden kann.

Es sei nun noch kurz auf einen weiteren Irrtum hingewiesen. Es ist eine weitverbreitete falsche Ansicht, daß jedes Geschwür mit einer strahligen Narbe ausheilt, und bei unserer Fragestellung nach den Zeichen eines ausgeheilten Geschwürs müßte also jedesmal der Nachweis einer strahligen Konvergenz der Schleimhautfalten gefordert werden. Dies trifft in den meisten Fällen nicht zu. Die strahlige Narbe, wie sie das anatomische Präparat demonstriert, ist im Gegenteil eher eine Seltenheit. Die Magenschleimhaut besitzt eine besonders starke Regenerationsfähigkeit, kraft welcher Ulzerationen, die nicht über die Mukosa hinausreichen, narbenlos, d. h. ohne makroskopische Veränderungen heilen. Erst wenn das elastische Gewebe der Submukosa in den Prozeß einbezogen wird, wenn die bindegewebige Narbe die Schleimhaut auf ihrer Unterlage fixiert, dann wird auch die Umgebung gerafft und es tritt das Bild der strahligen Konvergenz der Schleimhautfalten in Erscheinung (Bayer).

Als Beweis für die Heilung verlangen wir deshalb folgendes (abgesehen von der seltenen strahligen Narbe):

1. Wiederherstellung morphologisch normaler Verhältnisse: die Intaktheit von Kontur und Relief.
2. Die Wiederherstellung funktionell normaler Verhältnisse: das Fehlen von indirekten Ulkuszeichen.
3. Übereinstimmung mit dem klinischen Befund; nachhaltende Beschwerdefreiheit.

Hier sei noch ganz kurz die Heranziehung des Gastroskops zur objektiven Feststellung der Geschwürsheilung erörtert. Für die Praxis ist eine Methode notwendig, die sich generell anwenden läßt. Der Gastroskopie sind aber sehr enge Grenzen gezogen, weil es der anatomische Bau des Magens nicht erlaubt, alle seine Bezirke dem Auge sichtbar zu machen. Auch für den erreichbaren Schleimhautbezirk betont Schindler, daß es keine andere Magenkrankheit gibt, bei der der negative Befund so wenig beweisend ist als beim Ulcus rotundum. Überhaupt sei die Domäne der Gastroskopie die Erkennung der verschiedenen Formen der Magenentzündung (Parade, Schindler, Henning). Ganz abgesehen von dem verdammenden Urteil Sauerbruchs und Biers ist die Methode auch heute nur in der Hand des vorzüglich geschulten Arztes als ungefährlich zu

betrachten. Ihre Ausübung wird noch lange, wenn nicht immer auf wenige Universitätskliniken beschränkt bleiben und nicht für die ärztliche Praxis geeignet sein.

Weiterhin bin ich der Ansicht, daß die Rücksichtnahme auf den Patienten es erfordert, daß unsere diagnostischen Methoden nicht immer noch eingreifender werden dürfen. Den meisten Patienten ist schon das Trinken des Bariumbreis unangenehm. Die Verweilsonde wird nach 60 Minuten fraktionierter Aushebe-rung häufig entfernt mit dem festen Vorsatz: „Nie wieder". Und dann sollte der Patient als drittes noch einmal eine Sondierung der oberen Speisewege mit einem viel dickeren Metallrohr in äußerst unbequemer Körperhaltung über sich ergehen lassen!

Ich glaube, es ist nicht zweckmäßig, immer neue Wege zu suchen, um objektive Zeichen der Geschwürsheilung festzu-stellen. Man soll bei einer, bei der bisher erfolgreichsten, bei der Röntgenmethode, bleiben und die ganze Forschung und Arbeitskraft darauf konzentrieren, diese Methode auszubauen.

Bei 42 Patienten konnten wir den Behandlungserfolg nach Beendigung der Kur röntgenologisch kontrollieren. Die Tabelle Seite 19—23 stellt die Ergebnisse dar.

In 20 Fällen war das Geschwür vollkommen geheilt 47,6%		
In 9 Fällen war das Geschwür fast völlig abgeheilt, so daß nur mehr eine ganz kleine Nischenvorwölbung zu erkennen war 21,1%	gute Ergebnisse 69%	
In 10 Fällen ist die Nische zwar kleiner geworden, aber immer noch deutlich nachzuweisen 23,8%	schlechte Ergebnisse 30,9%	
In 3 Fällen hatte sich der Befund nicht geändert 7,1%		

Bei den 3 Mißerfolgen handelte es sich in 2 Fällen um ein Ulcus pylori und in 1 Fall um ein frisches Ulkus an der kleinen Kurvatur. Es darf also nur dieser letzte Fall als eigent-licher Mißerfolg gerechnet werden. Beim Ulcus pylori ist erstens die natürliche schlechte Heilungstendenz bekannt, und zweitens ist die Sondenkur nicht angezeigt, weil aus anatomi-schen Gründen die Geschwürsfläche dauernd mechanisch be-arbeitet wird und von einer Ruhigstellung keine Rede sein kann.

Wenn man die drei pylorischen Geschwüre außer Betracht läßt, so waren unter den 39 Ulzera 27 (69%) kallöse bzw. schon penetrierende und 12 (21%) frische Geschwüre, von denen nur 1 die günstige Lokalisation an der kleinen Kurvatur (des mitt-

Nr.	Name	Röntgenbefund vor der Kur	Röntgenbefund nach der Kur	Subjektives Befinden nach der Kur	Katamnese
1.	Hartl Heinrich	Ulc. vent. call. fingerkuppengroß an der kleinen Kurvatur dicht oberhalb dem Angulus.	Ulk. vollkommen verschwunden.	Vollkommen beschwerdefrei	Nach 2 Jahren und 5 Monaten kein Rezidiv.
2.	Hupfauer Anna	Ulc. vent. call. daumenkuppengroß an der kleinen Kurvatur dicht über dem Angulus.	Ulk. vollkommen verschwunden.	Vollkommen beschwerdefrei.	Nach 2½ Jahren kein Rezidiv
3.	Unrecht Hermann	Frisches kleines Ulkus an der kleinen Kurvatur oberhalb dem Angulus.	Nische vollk. verschwunden, leichte Konvergenz d. Schleimhautfalten.	Vollkommen beschwerdefrei.	Rezidiv nach 1 Jahr. Ulcus pylori.
4.	Drapalik Stefanie	Hochsitzendes Ulc. vent. der kleinen Kurvatur 3 Querfinger unterhalb der Kardia.	Kein Ulkus mehr nachweisbar. Gastritis hyperplastica.	Vollkommen beschwerdefrei.	Rezidiv nach 1 Jahr. Ulkus an derselben Stelle d. Hinterwand.
5.	Gumbert Maria	Hochsitzendes Ulc. vent. der kleinen Kurvatur 3 Querfinger unterhalb der Kardia. Konvergenz der Schleimhautfalten.	Die Nische ist noch deutlich zu erkennen	Nicht beschwerdefrei	Rezidiv nach 1 Jahr und 5 Monaten nicht geröntgt.
6.	Nieberle Josef	Ulc. vent. penetrans unterhalb der Kardia an der Hinterwand nahe der kleinen Kurvatur.	Die Breianhäufung ist noch deutlich zu sehen.	Nicht ganz beschwerdefrei	Rezidiv nach 1 Jahr. Ulc. vent. der Hinterwand an derselben Stelle.
7.	Reiger Andreas	Frisches kirschkerngroßes Ulc. vent. an der kleinen Kurvatur dicht oberhalb des Angulus.	Noch ganz kleine wallförmige Ausstülpung.	Vollkommen beschwerdefrei.	Nach 3 Jahren kein Rezidiv.
8.	Eisemann Therese	Ulc. vent. penetrans der Hinterwand in der Mitte.	Nische vollk. verschwunden.	Vollkommen beschwerdefrei.	Nach 2 Jahren 3 Monaten kein Rezidiv.
9.	Hiermayer Amalie	Frisches weizenkorngroßes Ulcus pylori	Die Nische ist mit Sicherheit nicht mehr nachzuweisen. Susp. Ulc. duodeni, Duodenitis.	Nicht ganz beschwerdefrei.	Rezidiv nach 9 Monaten, narbige Veränderungen.

Nr.	Name	Röntgenbefund vor der Kur	Röntgenbefund nach der Kur	Subjektives Befinden nach der Kur	Katamnese
10.	Seeber Georg	Mandelkerngroßes Ulkus in der Hinterwand des Pylorus.	Ulc pylori keine Änderung gegen früher.	Vollkommen beschwerdefrei.	Rezidiv nach 3 Monaten. Ulkus an derselben Stelle.
11.	Althaus Magdalena	Walnußgroßes Ulc. vent. penetr. der kleinen Kurvatur 3 Querfinger über dem Angulus.	Nische vollk. verschwunden.	Vollkommen beschwerdefrei.	Rezidiv nach 4 Monaten. Trichternische an derselben Stelle.
12.	Englert Betty	Mandelkerngroßes Ulc. vent. penetrans an der Vorderwand nahe der Kardia + Duodenaldivertikel.	Nische vollk. verschwunden.	Nicht ganz beschwerdefrei.	Kein Rezidiv nach 2 Jahren u. 4 Monaten.
13.	Lacher Maria	Kirschkerngroßes frisches Ulc. vent. der Hinterwand nahe der kleinen Kurvatur 3 Querfinger unter der Kardia.	Nische vollk. abgeheilt.	Vollkommen beschwerdefrei.	Kein Rezidiv nach 1 Jahr und 9 Monaten.
14.	Gruber Karl	Fingerkuppengroßes Ulc. vent. call. der kleinen Kurvatur dicht oberhalb des Angulus.	Ulkus fast völlig abgeheilt, nur noch eine ganz flache Erhebung vorhanden.	Vollkommen beschwerdefrei.	Kein Rezidiv nach 2 Jahren.
15.	Amschler Peter	Kleinfingerkuppengroßes Ulc. vent. call. an der kleinen Kurvatur in der Mitte.	Ulkus fast völlig abgeheilt, ganz flache, stecknadelkopfgroße Vorbuchtung, nach weiteren 8 Wochen Ulkus vollkommen geheilt.	Vollkommen beschwerdefrei.	Kein Rezidiv nach 2 Jahren u. 2 Monaten.
16	Häring Beatrix	Hochsitzendes, frisches, flaches Ulc. vent.	Nische nur wenig kleiner geworden.	Beschwerden sind nur wenig geringer als vorher.	Rezidiv seit Entlassung in amb. Behandlung; nach 6 Monaten Ulkus an derselben Stelle.
17	Sixt Josef	Daumenkuppengroßes Ulc. vent. call. der kleinen Kurvatur dicht über dem Angulus. Konvergenz der Schleimhautfalten.	Nische stark zurückgegangen, noch kleine spornförmige Ausstülpung vorhanden.	Vollkommen beschwerdefrei.	Kein Rezidiv nach 2 Jahren u. 2 Monaten.
18.	Neßlauer Ludwig	Fingerkuppengroßes Ulc. vent. an der kleinen Kurvatur dicht über dem Angulus	Nische vollkommen abgeheilt.	Vollkommen beschwerdefrei.	Kein Rezidiv nach 2 Jahren.

19.	Mayr Georg	Fingerkuppengroßes Ulc. vent. call. an der kleinen Kurvatur in der Mitte. Konvergenz der Schleimhautfalten.	Nische bedeutend kleiner geworden, noch spornförmiger Vorsprung zu sehen.	Vollkommen beschwerdefrei.	Kein Rezidiv nach 1 Jahr und 9 Monaten.
20.	Magerl Josef	Erbsengroßes Ulc. vent. call. an der kleinen Kurvatur dicht über dem Angulus.	Nische fast völlig abgeheilt, mit Kompressionsaufnahme noch flache beetartige, ganz kleine Erhöhung.	Vollkommen beschwerdefrei.	Kein Rezidiv nach 1 Jahr und 10 Monaten.
21.	Kleber Franz	Fingerkuppengroßes Ulc. vent. call. der kleinen Kurvatur in der Mitte.	Nische vollkommen verschwunden.	Vollkommen beschwerdefrei.	Kein Rezidiv nach 1 Jahr und 7 Monaten.
22.	Killinger Johann	Kleinfingergliedgroßes, zapfenförmiges Ulc. vent. penetr. der kleinen Kurvatur 3 Querfinger über dem Angulus.	Nische fast völlig verschwunden, nur noch flache Vorbuchtung vorhanden.	Vollkommen beschwerdefrei.	Rezidiv nach 4 Wochen nicht geröntgt.
23.	Schwägerl Anna	Fingerkuppengroßes Ulc. vent. call. an der Hinterwand nahe der kleinen Kurvatur unmittelbar unter der Kardia.	Ulkus zwar etwas kleiner geworden, aber immer noch kirschkerngroße Vorstülpung.	Vollkommen beschwerdefrei	Rezidiv nach 1 Monat. An derselben Stelle großes Ulc. call. mit Sanduhrstenose.
24	Stumpf Cäsar	Ulc. vent. call. et penetr. an der kleinen Kurvatur unmittelbar über dem Angulus	Das Ulkus ist vollkommen abgeheilt.	Vollkommen beschwerdefrei	Rezidiv nach 3 Monaten. Gastritis, Duodenitis, kein Ulkus mehr nachweisbar.
25	Hohenleitner Ernst	Frisches hochsitzendes kaffeebohnengroßes Ulc. vent. 2 Querfinger unterhalb der Kardia	Ulkus vollkommen abgeheilt, leichte Gastritis.	Vollkommen beschwerdefrei.	Kein Rezidiv nach 6 Monaten
26.	Stelzer Franz	Kleinfingerkuppengroßes Ulc. vent. call. et penetr. der kleinen Kurvatur in der Mitte	Ulkus an derselben Stelle etwas kleiner geworden.	Nicht ganz beschwerdefrei	Kein Rezidiv nach 4 Monaten.

Nr.	Name	Röntgenbefund vor der Kur	Röntgenbefund nach der Kur	Subjektives Befinden nach der Kur	Katamnese
27.	Merk August	Daumenkuppengroßes Ulc. vent. call. 3 Querfinger unterhalb der Kardia nahe der kleinen Kurvatur.	Ulkus an der gleichen Stelle, deutlich kleiner geworden.	Nicht ganz beschwerdefrei.	Rezidiv nach 4 Monaten nicht mehr geröntgt.
28.	Kronwitter Otto	Frisches kleinfingerkuppengroßes Ulc. vent. hochsitzend nahe der kleinen Kurvatur	Nische vollkommen verschwunden.	Vollkommen beschwerdefrei.	Kein Rezidiv nach 7 Monaten.
29.	Nagengast Maria	Kleinfingerkuppengroßes frisches Ulc. vent. an der kleinen Kurvatur in der Mitte.	Ulkus fast völlig abgeheilt, ganz flache bettartige Erhebung im Polygramm.	Vollkommen beschwerdefrei.	Kein Rezidiv nach 7 Monaten.
30.	Horneck Josef	Daumenkuppengroßes Ulc. vent. call. dicht über dem Angulus + Ulc. pyl. + Ulc. duod. + Pylorusstenose II. Gr.	Das Ulkus in der Magenmitte ist deutlich kleiner geworden, aber immer noch kaffeebohnengroß vorhanden. + Ulc. pyl.	Vollkommen beschwerdefrei	Rezidiv nach 6 Monaten nicht mehr geröntgt.
31.	Schmöller Johann	Pflaumengroßes, hochsitzendes Ulkus der Hinterwand mit Konvergenz der Schleimhautfalten.	Das Ulkus ist nicht mehr mit Sicherheit nachzuweisen.	Vollkommen beschwerdefrei.	Kein Rezidiv nach 1 Jahr und 5 Monaten.
32.	Albinstetter Johann	Frisches, kaffeebohnengroßes Ulc. vent. der kleinen Kurvatur dicht oberhalb des Angulus.	Nische kaum kleiner geworden	Nicht ganz beschwerdefrei.	Rezidiv nach 6 Monaten. Operation.
33.	Kollmansberger Hans	Kleinfingergroßes, pyramidenförmiges Ulc. vent. call. der kleinen Kurvatur dicht oberhalb des Angulus. Pylorusstenose I. und II. Grades.	Ulkus vollkommen geheilt.	Vollkommen beschwerdefrei.	Kein Rezidiv nach 1 Jahr und 2 Monaten.
34.	Hillrainer Leonhard	Kleinfingerkuppengroßes Ulc. vent. penetr. der kleinen Kurvatur 1 Querfinger oberhalb des Angulus.	Nische wesentlich verkleinert, als Ausheilungsstadium spornförmige Trichternische	Vollkommen beschwerdefrei.	Kein Rezidiv nach 1 Jahr.

	Burgstaller Jakob	Fingerkuppengroßes Ulc. vent. call. der kleinen Kurvatur dicht oberhalb des Angulus.	Die Nische ist deutlich verkleinert.	Vollkommen beschwerdefrei.	Rezidiv nach 9 Monaten. Kleinfingerkuppengroßes Ulkus an derselben Stelle.
36.	Bosch Albert	Hochsitzendes frisches kaffeebohnengroßes Ulc. vent. an der kleinen Kurvatur	Die Nische ist etwas kleiner geworden, aber deutlich nachweisbar	Nicht ganz beschwerdefrei.	Keine Katamnese.
37.	Lechner Thea	Frisches hanfkorngr. Ulc. praepyloricum fast am Pylorus.	Die Nische ist in derselben Größe noch zu sehen.	Mit den gleichen Beschwerden entlassen	Rezidiv, dauernd die gleichen Beschwerden, nicht mehr geröntgt.
38.	Langmaier Maria	Kleinfingerkuppengroßes Ulc. vent. penetr. an der kleinen Kurvatur oberhalb des Angulus, Ösophaguspulsionsdivertikel.	Nische vollkommen abgeheilt.	Vollkommen beschwerdefrei.	Kein Rezidiv nach 6 Monaten.
39.	Steimer Anna	Hochsitzendes frisches Ulkus an der kleinen Kurvatur, flache Vorstülpung von Weizenkorngröße.	Das Ulkus ist nicht mehr mit Sicherheit nachzuweisen, ganz kleine Vorwölbung zu sehen, wahrscheinlich Kompressionseffekt.	Vollkommen beschwerdefrei.	Kein Rezidiv nach 1 Jahr und 4 Monaten.
40.	Fischer Rudolf	Kleinfingerkuppengroßes hochsitzendes Ulc. vent. der kleinen Kurvatur.	Ulkus vollkommen geheilt.	Vollkommen beschwerdefrei.	Rezidiv nach 4 Monaten. Ulkus an derselben Stelle. Operation.
41.	Kohlroser Josef	Kleinfingerkuppengroßes Ulc vent. call. et penetr. der kleinen Kurvatur 1 Querfinger über dem Angulus	Ulkus vollkommen geheilt, Gastritis hyperplastica.	Vollkommen beschwerdefrei.	Kein Rezidiv nach 5 Monaten.
42.	Gleinser Albert	Kleinfingerkuppengroßes Ulc. vent. call. et penetr. der kleinen Kurvatur 1 Querfinger oberhalb des Angulus.	Ulkus bedeutend kleiner geworden, aber als kaffeebohnengroße Nische nachzuweisen.	Vollkommen beschwerdefrei.	Kein Rezidiv nach 5 Monaten.

leren Magenabschnittes) hatten, während die übrigen 8 hochsitzend waren. Von den letzteren heilten 5 vollkommen aus und die übrigen 3 waren wesentlich kleiner geworden, aber immer noch deutlich nachzuweisen.

Besondere Aufmerksamkeit ist den kallösen Ulzera zu widmen. Nach obiger Statistik sind von den 27 Fällen 13 als vollkommen ausgeheilt zu zählen, weil die Nischen in diesen Fällen restlos verschwunden waren. Daß es bei schweren kallösen Ulzera nicht immer, auch bei erreichter Beschwerdefreiheit, zu einer völligen Wiederherstellung einer glatten Röntgenkontur kommen kann und muß, soll in diesem Zusammenhang an einem Beobachtungsfall besprochen werden. Bei dem Patienten Hillrainer handelte es sich um eine große nasenförmige Nische in der Magenmitte von der Größe eines Fingernagels. Nach der Sondenkur, als völlige Beschwerdefreiheit erreicht war, fand sich eine spitz ausgezogene Ausstülpung als Ausheilungsstadium des kallösen Ulkus. Es handelte sich jetzt um eine durch den Narbenzug von außen verursachte Deformierung der Kontur, die nach anatomischen Überlegungen nicht mehr weiter rückbildungsfähig sein dürfte. Das Narbengewebe der Submukosa, der Muskularis und der Serosa, das an das Organ fixiert ist, in welches das Ulkus perforierte, verhindert bei derartig tiefen Geschwüren, die, wie das ursprüngliche Röntgenbild zeigt, wiederholt „den Versuch zur Perforation gemacht haben" (Kalk), die Wiederherstellung einer völlig glatten Kontur. So stellt also dieser feinste Konturdorn eine narbig verzogene, aber sonst intakte, mit Schleimhaut überzogene Mageninnenwand dar.

Vor der Sondenkur

Nach der Sondenkur

Da gerade dieser Patient nach einem Jahr noch beschwerdefrei ist, ist die oben beschriebene Auffassung wohl richtig, daß auch dann mit einer Ausheilung des penetrierenden Geschwürs gerechnet werden kann, wenn die völlig glatte Kontur nicht mehr erreichbar und eine spaltförmige „Trichternische" vorhanden ist.

Von den 27 kallösen und zum Teil penetrierenden Geschwüren sind also:

14 vollkommen geheilt	51,8%	gute Ergebnisse 74%
6 fast vollkommen geheilt, so daß nur noch eine kleine flache Nischenvorwölbung zu erkennen ist	22,2%	
7 nicht geheilt. Die Nischen sind zwar etwas kleiner geworden, aber immer noch sehr deutlich nachweisbar	24,0%	

Es ergaben sich demnach 74% gute Heilerfolge. Es wird immer behauptet, daß die großen kallösen Ulzera sehr schlechte natürliche Heilungstendenz hätten. Ich halte das nicht für absolut richtig. Die Heilungstendenz ist ziemlich groß, sonst wären es keine kallösen Ulzera, sondern schon lange in die freie Bauchhöhle durchgebrochen. Der Körper bildet aber immer wieder neue Bindegewebsmassen, um das zu verhindern. Die Gegenkräfte sind aber zu stark und verhindern die endgültige Ausheilung. Diese überstarken Gegenkräfte sind es, die das Geschwür chronisch werden lassen. Durch die Sonde aber werden diese Gegenkräfte, nämlich die verdauenden Säfte des Magens und die Motilität, zurückgedrängt, und durch die entzündliche Bindegewebsreaktion kann das Geschwür ungestört vollkommen vernarben. Es muß also nochmals betont werden, daß gerade chronische Ulzera der Sondenbehandlung sehr zugänglich sind.

Ludwig Bayer weist darauf hin, daß das Verschwinden der subjektiven Erscheinungen, insbesondere das Verschwinden der Schmerzen, keineswegs immer mit der Heilung des Geschwürs gleichzusetzen ist. Aus der Rostocker Medizinischen Universitätsklinik wird berichtet, daß die Beschwerden der Patienten vollkommen dem röntgenologischen Befund entsprechen. Der Vergleich der Spalten 4 mit 5 in der Tabelle lehrt, daß die Konkordanz insofern zutrifft (Fälle 5, 6, 16, 26, 27, 32, 36, 37), als bei fortdauernden subjektiven Beschwerden immer noch das Geschwür deutlich vorhanden war. Aber umgekehrt zeigt Beschwerdefreiheit nicht ein geheiltes Geschwür an. Die Fälle 10, 23, 30, 35 und 42 beweisen, daß der Be-

schwerdekomplex sistieren kann, obwohl noch ein ausgedehnter anatomischer Befund vorhanden ist. Es darf also nach keiner Ulkus-Kur die einzig objektive Kontrolle der Nachdurchleuchtung versäumt werden.

Der Vergleich der Spalten 1 mit 6 in der Tabelle zeigt, daß Rezidive bei den guten Röntgenergebnissen nach der Sondenkur bei weitem geringer sind als bei den schlechten. Unter 29 guten Röntgenergebnissen fanden sich später nur 7 Rezidive. Die Breipassage zeigte dabei in 3 Fällen die Nische an derselben Stelle (1, 11, 40), während sich bei 3 weiteren Patienten ein neuer positiver Röntgenbefund ergab (3, 9, 21). Der letzte Patient wurde nicht mehr geröntgt (22). Unter den 12 schlechten Röntgenerfolgen bekamen 10 ein Rezidiv. Von diesen 10 wurden leider nur 5 nochmals durchleuchtet, die alle die Nische wieder an derselben Stelle zeigten (6, 10, 16, 23, 35). Das heißt also: Wird nach Beendigung der Kur noch eine große Nische gefunden, so muß die Therapie unbedingt versuchen, die volle Geschwürsheilung zu erzielen (eventuell nochmals Einlegen der Sonde). Auch aus dieser Tatsache erhellt wieder die Notwendigkeit der Röntgenkontrolle.

III. Das Gesamtergebnis.

In der Privatklinik Dr. Heinrich Müller sind in den Jahren 1936, 1937 und 1938 73 Patienten, die an Magengeschwür litten, mit der Jejunalsonde behandelt worden. Die Verweildauer der Sonde war im Durchschnitt 21 Tage, an die sich in der Regel eine 10—14tägige Aufbaudiät anschloß. Die Sonde wurde in der Regel sehr gut vertragen, Zwischenfälle traten nicht auf. Erwähnt soll allerdings werden, daß eine 62jährige Patientin, während sie sich auf der Toilette aufhielt, von einer tödlichen Lungenembolie überrascht wurde. Übereinstimmend wurde festgestellt, daß meistens sofort nach richtiger Lage der Sonde die Schmerzen nachließen. Nur 2 Patienten behaupteten, daß während der ganzen Sondendauer die Schmerzen geblieben wären.

Bei den 72 Patienten, bei denen die Kur ganz zu Ende geführt wurde, hatten wir folgendes Ergebnis:

1. mit vollem Erfolg behandelt, bei Entlassung beschwerdefrei . . . . . 61 Fälle = 84,7%
2. gebessert, bei Entlassung noch leicht subjektive Beschwerden . . . . . 6 Fälle = 8,3%
3. ohne Erfolg behandelt, mit denselben Beschwerden entlassen wie eingetreten . . . . . 5 Fälle = 7,0%

Von diesen letzteren 5 waren 3, solange die Sonde lag, ohne Schmerzen. Bei den zweien, die auch während der ganzen Kur Schmerzen hatten, handelte es sich durchwegs immer um frische Rezidiv-Ulzera bei Patienten mit typisch neuro-vegetativer Konstitution. Diese Kranken hatten schon eine lange Anamnese, wurden schon mehrmals geröntgt und waren verhältnismäßig noch sehr jung. Es waren Patienten, bei denen eine deutliche psychische Überwertung der Beschwerden bestand.

Von unseren 72 Patienten ist es uns nur in 3 Fällen nicht gelungen, eine Katamnese zu erheben. Ich möchte in diesem Zusammenhang kurz auf die Schwierigkeiten solcher Nachuntersuchungen hinweisen. Die Nachuntersuchung bei unseren 72 Patienten dauerte $2^1/_2$ Monate. Alle ortsansässigen wurden in die Sprechstunde geladen. Den weit auswärts wohnenden wurde ein zwei Seiten langer Fragebogen zugeschickt. Die wenigsten erschienen auf die erste Einladung. War der vierten Zustellung noch kein Erfolg beschieden, dann schickten wir einen Fragebogen. 17 unserer Katamnesen beruhen auf solchem Fragebogeninhalt. Ein derartiger Fragebogen ist natürlich nie ein vollwertiger Ersatz für die persönliche Nachuntersuchung. So präzise die Fragen auch gestellt waren, sie wurden häufig nur mit Strichen beantwortet. Es fällt deshalb oft schwer, den Zustand des Patienten danach richtig zu beurteilen, ganz abgesehen davon, daß jeglicher Untersuchungsbefund fehlte. Zehn Adressen kamen von der Post als unbestellbar zurück. Dies erforderte zeitraubende Anfragen bei Münchener und auswärtigen Einwohnermeldeämtern. Bei 2 Patienten war trotz Nachforschung keine Adresse festzustellen. Nur 1 Patient hatte auf 5 Zuschriften, die alle sicher ankamen, nicht reagiert. Selbst der Fragebogen, wobei die Rückadresse schon frankiert beigelegt wurde, ist nicht beantwortet worden.

Bei 59 geheilt entlassenen Patienten hat die Nachuntersuchung folgende Dauerergebnisse aufgezeigt:

1. Vollkommen beschwerdefrei: 33 Fälle = 56%.

Keine Schmerzen mehr oder Druckgefühl. Patienten können meistens alles essen, der eine oder andere vermeidet bestimmte Dinge, die er als unerträglich erkannt hat, z. B. Bier, Kraut, Zwiebel, Kohl, Schweinefleisch. Objektiv: Kein umschriebener Druckschmerz. Gewichtszunahme. Um ein eindrucksvolles Bild von der langen Dauer der Beschwerdefreiheit zu geben, will ich die Zeiten angeben, nach welchen die Nachuntersuchungen stattgefunden haben:

3	Jahre	5	Monate	1	Jahr	9	Monate	11	Monate		
3	„	2	„	1	„	9	„	11	„		
3	„	1	„	1	„	8	„	10	„		
2	„	6	„	1	„	7	„	9	„		
2	„	6	„	1	„	6	„	9	„		
2	„	2	„	1	„	6	„	8	„		
2	„	1	„	1	„	5	„	8	„		
2	„			1	„	5	„	6	„		
1	„	10	„	1	„	2	„	6	„		
1	„	9	„	1	„			5	„		
1	„	9	„	1	„			5	„		

Durchschnitt 1 Jahr und 6 Monate.

2. Nicht ganz beschwerdefrei, aber bei weitem besser als vor der Sondenkur: 10 Fälle = 17%.

Die Patienten hatten einige Male wieder einen leichten Druck in der Magengegend oder Aufstoßen oder auch für ein paar Tage heftige Schmerzen, die aber sehr schnell wieder verschwanden und nicht wiederkehrten. Die Patienten haben nicht oder nicht wesentlich an Gewicht abgenommen. Manchmal ein leicht umschriebener Druckschmerz. Meistens fand keine ärztliche Behandlung statt, höchstens nur eine kurzfristige ambulante. Die Patienten hatten die geringfügigen Beschwerden immer wieder durch eine kurze Diät für wenige Tage weggebracht. In der Arbeitsfähigkeit waren die Patienten nicht behindert.

3. Rezidive: 16 Fälle = 27%.

Die Beschwerden waren wieder so heftig wie vor der Sondenkur, so daß meist wieder eine Durchleuchtung stattgefunden hatte und wieder ein Befund erhoben werden konnte. Zum Teil wurden die Patienten operiert. Wenn keine Breipassage stattfand, so hatten sich doch die Patienten einer längeren intensiven ambulanten Behandlung unterziehen müssen.

Es ist wiederum wichtig, zu wissen, wann das Rezidiv aufgetreten war und an welcher Stelle.

	Ursprünglicher Röntgenbefund	Röntgenbefund beim Rezidiv
1 Jahr 3 Mon.	Ulc. vent. d. kleinen Kurvatur	Nicht mehr geröntgt
1 Jahr	Ulc. vent. d. kleinen Kurvatur	Ulc. pylori
1 Jahr	Ulc. vent. d. kleinen Kurvatur	Ulkus an derselben Stelle
10 Monate	Ulc. vent. call.	Ulkus an derselben Stelle. Operation
7 Monate	Ulc. vent. penetr.	Nicht mehr geröntgt
6 Monate	Ulc. vent. + pyl. + duod.	Nicht mehr geröntgt
6 Monate	Hochsitzendes Ulc. vent.	Multiple Schleimhautulzera im Fornix
4 Monate	Ulc. vent. penetr.	Ulkus an derselben Stelle
4 Monate	Hochsitzendes Ulc. vent.	Ulkus an derselben Stelle
4 Monate	Hochsitzendes Ulc. vent. call.	Ulkus an derselben Stelle. Operation
3 Monate	Ulc. pyl.	Ulkus an derselben Stelle
3 Monate	Ulc. vent. call. et penetr.	Gastritis, Perigastritis, Duodenitis
3 Monate	Ulc. praepyl.	Geröntgt, aber kein Ulkus mehr gefunden
1 Monat	Ulc. vent. penetr.	Nicht mehr geröntgt
1 Monat	Ulc. vent. call.	Ulkus an derselben Stelle
8 Tage	Ulc. vent. call.	Operation

Es ist bezeichnend, daß die Rezidive immer schon nach wenigen Monaten auftreten, und man kann deshalb annehmen, daß, wenn die Beschwerdefreiheit über $1^1/_2$ Jahre anhält, ein Dauererfolg beschieden ist.

Im Gegensatz zu den vorbeschriebenen Ulzera sollen Ulzera im Pylorusring nicht mit der Sonde behandelt werden. Bei diesen ist es aus anatomischen Gründen recht verständlich, daß die Sonde nicht angezeigt ist. Pylorusnischen gaben fast durchwegs einen Mißerfolg: 5 Fälle von 6 Geschwüren am Magenausgang hatten nach kurzer Zeit ein Rezidiv.

Eine weitere Kontraindikation bilden frische Ulzera an der kleinen Kurvatur bei erst kurzer Anamnese.

Abzuraten von der Sondenkur ist auch bei den Trägern der „Ulkuskrankheit" im engeren Sinne. Viele Ulkus-Patienten haben schon eine sehr lange Anamnese. Meist im Frühjahr und Herbst haben sie wieder von neuem ihre Beschwerden, und wenn sie durchleuchtet werden, dann findet man immer ein frisches Ulkus immer wieder an einer anderen Stelle. Diese Patienten haben meist schon mehrere klinische Kuren mitgemacht. Es ist auffallend, daß von einer Periode zur nächsten kein kallöses Ulkus an Stelle des früheren frischen Ulkus, oder ein immer wieder aufflackerndes kallöses Ulkus festgestellt wird, sondern es findet sich immer wieder ein frisches Ulkus mit neuer Lokalisation. Diese Art von Patienten haben auch meist die typische Konstitution im Sinne der vegetativ Stigmatisierten. Solche Fälle dürfen nicht mit der Sonde behandelt werden. Erstens ist die Kur selbst oft erfolglos. Diese Patienten sind nicht geeignet, die Entbehrungen einer dreiwöchigen Nahrungskarenz auf sich zu nehmen. Diese Patienten bringen die nötige geistige Einstellung zur Sondenkur nicht mit. Zweitens: Diese Art Patienten zeigten sehr schlechte Dauerergebnisse. Wir hatten 58% Rezidive, 25% mäßige Erfolge und nur 17% volle Erfolge.

Die große Domäne dagegen für die Sondenkur sind die kallösen Ulzera des Magens an der kleinen Kurvatur. Die Ergebnisse bei unseren 30 großen kallösen und zum Teil penetrierenden Geschwüren sind: 57% vollkommene Beschwerdefreiheit, 10% Besserung, 33% Rezidive bzw. Erfolglosigkeit der Kur selbst.

Dabei müssen zwei Kategorien unterschieden werden:

1. Die erste umfaßt Patienten von nicht typischer Konstitution, häufig Pykniker und Athletiker. Sie klagen meist erst seit wenigen Wochen über Magenbeschwerden und hatten früher nie etwas mit dem Magen zu tun. Die Beschwerden werden meist wenig eindrucksvoll und wenig gefühlsbetont geschildert,

so daß man aus der Anamnese auf eine leichte Gastritis schließt. Bei der Breipassage findet man dann ein großes kallöses oder schon penetrierendes Ulkus. Die Patienten von diesem Typ konnten ausnahmslos dauernd geheilt werden. Zur eindrucksvollen Darstellung, in welcher Weise schwerst penetrierende Ulzera ausheilen, sollen zwei Fälle beschrieben werden:

Vor der Sondenkur

Nach der Sondenkur

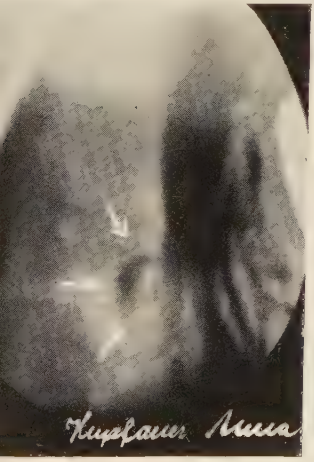

Hupfauer Anna, 48 Jahre, Buchhalterin.
Seit 3 Wochen Schmerzen in der Magengrube. 2 Stunden nach dem Essen, in den Unterbauch und in den Rücken ausstrahlend, von krampfartigem Charakter, ½—2 Stunden Dauer, besonders schlecht wird frisches Brot vertragen, kein Erbrechen, kein Brechreiz, kein Sodbrennen, etwas Luftaufstoßen. Stuhl regelmäßig, von normaler Farbe.

Vor der Sondenkur

Befund: Kleine Patientin in mäßigem Ernährungszustand und blasser Hautfarbe. Zunge leicht weißgelblich belegt, Gebiß lückenhaft, mehrere kariöse Zähne. Leib: umschriebener Druckschmerz 2 Querfinger unterhalb des Sternums.

Fraktionierte Ausheberung: normazide Kurve.

Breipassage: An der kleinen Kurvatur 1 Querfinger oberhalb des Angulus daumenkuppengroße Nische.

Keine sekundäre Anämie, Stuhl auf Sanguis negativ.

Bei Entlassung war die frühere Nische nicht mehr nachzuweisen. Nach 2½ Jahren vollkommen beschwerdefrei. Kann alles essen, kein Druckschmerz in abdomine.

Ebenso eindrucksvoll war die klinische und röntgenologische Beobachtung bei dem Patienten Amschler.

Amschler Peter, 57 Jahre, Verwaltungsinspektor.

Seit 2 Monaten starke Blähungen besonders nach dem Essen. Appetitlos, keine besonders heftigen Schmerzen, kein Erbrechen, kein Brechreiz, kein Sodbrennen. Stuhl etwas obstipiert, Farbe unauffällig.

Befund: Mittelgroßer Patient in reichlichem Ernährungszustand. Athletischer Habitus, sehr ruhige und gelassene Psyche. Leib: Starke Tympanie, Leib fettreich, leichte Druckempfindlichkeit und etwas Resistenz in der Mitte des Oberbauches. Keine sekundäre Anämie. Stuhl auf Sanguis negativ.

Fraktionierte Ausheberung: normazide Kurve.

Breipassage: 4 Querfinger unterhalb der Kardia an der kleinen Kurvatur, der Hinterwand angehörig, eine fingerkuppengroße Ausstülpung.

Vor der Sondenkur

Nach der Sondenkur

Bei Entlassung an Stelle des früheren Ulkus stecknadelkopfgroße Vorstülpung. Nach 8 Wochen ist bei erneuter Röntgenkontrolle mit keiner Methode das Ulkus mehr nachweisbar. Nach 2 Jahren vollkommen beschwerdefrei, kann alles essen, kein Druckschmerz in abdomine.

Diese Kategorie der Ulkusträger mit kurzer Anamnese bei hochgradigem röntgenologischen Befund findet sich nicht selten bei Schwerarbeitern (z. B. Holzfällern), die jahraus, jahrein körperlich schwer arbeiten und grobe Kost essen, nie an ihrem Magen etwas spüren und plötzlich mit einer Perforation auf dem Operationstisch landen. Bei der röntgenologischen Feststellung dieses Ulkustypus ist die Sondenkur absolut indiziert.

2. Aber auch bei Ulkus-Patienten, die immer wieder in kurzen Intervallen Beschwerden haben und die der typischen neuro-vegetativen Konstitution angehören, soll die Sondenkur durchgeführt werden, wenn die Breipassage zeigt, daß die Beschwerden von einem großen kallösen Ulkus herkommen. Es können zwar nicht alle Fälle dauernd geheilt werden — von unseren 21 dieser Kategorie sind in 8 Fällen Rezidive aufgetreten —, aber bei diesen Patienten ist die Sondenkur als der letzte interne Versuch aufzufassen. Die folgenden Fälle machen diese Erfolge sehr deutlich.

Gruber Karl, 48 Jahre, Friseur.

14 Jahre magenleidend, war nie über längere Zeit beschwerdefrei, elfmal durchleuchtet, 1923 vier Wochen Klinikaufenthalt, 1928 ebenso. Damals Ulcus duodeni (Novoprotinkur). Seit 14 Tagen 2—3 Stunden p. c. starke brennende Schmerzen in der Magengrube, die in den Rücken ausstrahlen, auf Nachessen Besserung. Appetit gut, starke Blähungen, Stuhlgang verstopft, hart und knollig, nie teerschwarz, keine merkliche Gewichtsabnahme. Erbrechen von Wasser.

Vor der Sondenkur

Nach der Sondenkur

Befund: Mittelgroßer, etwas blasser Patient in deutlich reduziertem Ernährungszustand. Zunge leicht grau belegt. Leib weich, mäßiger Druckschmerz in der Magengrube. Keine sekundäre Anämie. Stuhl auf Sanguis negativ.

Fraktionierte Magenausheberung: normazide Kurve.

Breipassage: An der kleinen Kurvatur oberhalb des Angulus eine fingerkuppengroße Vorstülpung.

Bei Entlassung: An der Stelle des früheren Ulkus ist lediglich ein ganz flacher Vorsprung zu erkennen. Seit 1¾ Jahren vollkommen beschwerdefrei, meidet Essig und Bier. Zunge rein, kein Druckschmerz.

Kollmansberger Hans, 55 Jahre, Vertragsangestellter.

Seit 1920 magenleidend. Längstes Intervall höchstens 1 Jahr. Immer in ambulanter Behandlung. Seit ¾ Jahren krampfartige Schmerzen in der Magengrube, die in den Rücken ausstrahlen, unmittelbar nach dem Essen; besonders stark sind die Beschwerden auf Fleisch, Soßen, Kartoffelsalat und Gemüse. Täglich 2—3mal Erbrechen von saurem Magenwasser, sonst manchmal Luftaufstoßen. Appetit schlecht. Stuhl o. B., nie teerschwarz. 10 Pfund Gewichtsabnahme.

Befund: Mittelgroßer Patient in stark reduziertem Ernährungszustand. Sehr lebhaft. Zunge leicht belegt. Leib weich, 2 Querfinger unter dem Processus Xiphoidus. Keine sekundäre Anämie. Stuhl auf Sanguis negativ.

Fraktionierte Magenausheberung: normazide Kurve.

Breipassage: An der kleinen Kurvatur 1 Querfinger oberhalb des Angulus eine spitzwinkelige, kleinfingerkuppengroße Ausstülpung. Pylorusstenose I. bis II. Grades.

Bei Entlassung: Das große Ulkus an der kleinen Kurvatur ist nicht mehr auffindbar. Nach 1 Jahr und 2 Monaten vollkommen beschwerdefrei; kann alles essen, kein Druckschmerz.

Vor der Sondenkur

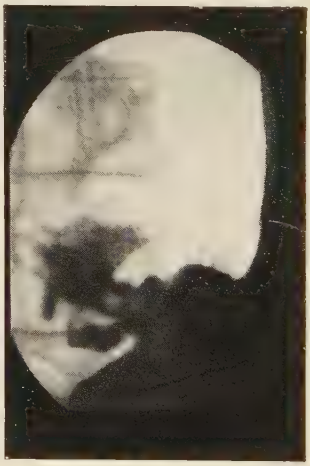

Nach der Sondenkur

Die hochsitzenden Ulzera der Hinterwand, die operativ schwer anzugehen sind und sich durch interne Kuren schlecht beeinflussen lassen, zeigten ebenfalls günstige Dauerergebnisse, und zwar: 60% Erfolge, 17% Besserung, 23% Mißerfolge.

Somit ist die Indikation für die Sondenkur ganz scharf umrissen. Man darf sie nicht einfach als letzten Versuch vor der Operation formulieren. Das bringt die Sonde in Mißkredit. Die Sonde ist eine wertvolle Bereicherung unserer internen Behandlungsmethoden des Magengeschwürs, die aber richtig angewendet werden muß.

Man kann die Indikation zur Sonde in folgendem Satz ausdrücken: Die Sonde ist bei Beobachtung der geschilderten Indikationen und Einschränkungen imstande, große, kallöse Ulzera röntgenologisch restlos zur Ausheilung zu bringen.

Zusammenfassend ist demnach zu folgern:

Von der Sonde sind auszuschließen:

1. alle Geschwüre im Pylorusring,
2. alle frischen Ulzera, seien sie erstmalig oder rezidivierend.

Mit der Sonde sind zu behandeln:

1. alle kallösen Ulzera
   a) bei Personen mit sehr kurzer Anamnese und nicht typischer Konstitution. Hier sind die Erfolge 100%;
   b) bei Patienten mit sehr langer Anamnese und typischer Konstitution. Hier ist es der letzte Versuch, um die Operation zu vermeiden.
2. Bei hochsitzenden Ulzera.

Erklärung.

Die vorliegende Arbeit wurde durchgeführt an Hand des Krankengutes in der Medizinischen Privatklinik Dr. Heinrich Müller in München-Thalkirchen. Für die vielseitigen Anregungen möchte ich Herrn Chefarzt meinen besonderen Dank aussprechen, im besonderen auch dafür, daß er für die umfangreichen klinischen und röntgenologischen Nachuntersuchungen die gesamten Einrichtungen seines Ambulatoriums in vollstem Maße zur Verfügung stellte.

Lebenslauf.

Ich, Alois Fürmaier, bin am 4. Februar 1914 geboren als Sohn des Kraftdroschkenbesitzers Alois Fürmaier (geb. 14. Febr. 1885, gest. 6. Dez. 1937) und dessen Ehefrau Maria Fürmaier, geb. Tummer (geb. 4. Dez. 1890). Nach vierjährigem Besuch der Volksschule bin ich 1924 in die Gisela-Oberrealschule in München eingetreten. An derselben Anstalt legte ich 1933 das Abitur ab. Vom Sommersemester 1933 ab studierte ich ohne Unterbrechung an der Universität München Medizin. Mit dem Staatsexamen war das Studium am 15. Dezember 1938 beendet. Es folgte bis zu der Einberufung zur Wehrmacht am 1. September 1939 meine Tätigkeit als Medizinalpraktikant an der internen Privatklinik Dr. Heinrich Müller in München.

Albrecht: „Röntgendiagnostik des Verdauungskanals.“ 1931.
Alfers Josef: „Über die lebensbedrohenden Blutungen aus dem schwieligen Zwölffingerdarmgeschwüre.“ Münch. Med. Woch. 1938, Nr. 5.
Bayer Ludwig: „Über die Bedeutung der Röntgendiagnostik für die Bewertung therapeutischer Maßnahmen.“ Fortschr. d. Ther. 1936, Nr. 7.
Behrend C. M.: „Beitrag zur Chirurgie des Magengeschwürs.“ Die med. Welt 1937, Nr. 13.
Bergmann Ernst von: „Lehrbuch der inneren Medizin.“ 1936.
— — „Handbuch der inneren Medizin.“
Berg Hans Heinrich: „Röntgenuntersuchungen am Innenrelief des Verdauungskanals.“ 1931.
— — „Ergebnisse der medizinischen Strahlenforschung.“ Bd. II, 1926.
Boas: Zentralblatt für klinische Medizin 1889, Nr. 6.
Breitländer Kurt: „Röntgentherapie des Ulcus callosum ventriculi und Ulcus pepticum jejuni postoperativum penetrans.“
Einhorn Max: „Die Behandlung des Magen- und Duodenalulkus.“ Arch. für Verdauungskrankheiten, Bd. 40, Februar 1927.
— — „Die Duodenalsonde und ihre Anwendungsmöglichkeiten.“ 1920.
Finsterer Hans: „Indikationsstellung zur operativen Behandlung der akuten schweren Magenblutung.“ Wien. M. W. 1938, Nr. 8 u. 9.
— — „Chirurgische Indikationen der Erkrankungen der Gallenblase und des Pankreas.“ W. M. W. 1936, Nr. 23.
— — „Chirurgische Indikationsstellung bei Magenkrankheiten.“
Fischer A. W.: „Anzeigen zur chirurgischen Behandlung des Magen- und Zwölffingerdarmgeschwürs.“ Der Chirurg 1937, Nr. 23.
Glaeßner Karl: „Interne Magentherapie.“ W. M. W. 1937, Nr. 47.
Gutzeit: „Über die therapeutischen Erfolge der duodenalen bzw. jejunalen Ernährung bei Magenkrankheiten.“ M. M. W. 1930, Nr. 11.
— „Über die Beeinflussung der Magenreiz- und Nüchternsekretion durch Dünndarmverweilsonden sowie durch duodenale und jejunale Nahrungszufuhr.“ Ztschr. f. d. ges. experim. Med. Bd. 73, 1930.
Gutzeit und Kuhlmann: „Über die Symptomatik der Ulcera ventriculi an der großen Kurvatur.“ Fortschritte auf dem Gebiete der Röntgenstrahlen 1934, Bd. 49.
Goralewski und Schreiber: „Zur Konstitutionsfrage bei Ulcus ventriculi et duodeni.“ 1937.
Henning Norbert: „Untersuchungen über die duodenale und jejunale Ernährung.“ Archiv für Verdauungskrankheiten Bd. 41. Aug. 1927.
— — „Untersuchungen über die duodenale und jejunale Ernährung. Die jejunale Ernährung des Ulcus pepticum ventriculi et duodeni.“ Archiv für Verdauungskrankheiten Bd. 42, Februar 1928.
Henning und Morawitz: „Über jejunale Ernährung.“ Klin. Wschr. 1929, Nr. 15.
Henning und Norpoth: „Über eine neue Therapie des pylorusnahen Geschwürs.“
Herxheimer: „Grundriß der pathologischen Anatomie.“ 1932.

Hinrichs Martha: „Über die röntgenologisch feststellbaren Resultate der Sondenkur bei Ulcus ventriculi et duodeni.“ Fortschr. d. Ther. 1937, Seite 146.

Hohlweg und Kaufmann: „Zur Behandlung des Ulcus ventriculi et duodeni und der Gastritis, speziell unsere Erfahrungen mit der transduodenalen Ernährung.“ Fortschr. d. Ther. 1932, S. 394.

Jarno Leo: „Zur Pathogenese und Klinik des Magengeschwürs.“ Wiener Archiv für innere Medizin 1936, Nr. 29.

Jürgens und Gebhardt: „Zur ambulanten Dauersondenbehandlung des Magen- und Zwölffingerdarmgeschwürs.“ M. M. W. 1933, Nr. 2, und 1935, Nr. 13.

Koch F. R.: „Anzeigen zur chirurgischen Behandlung des Magen- und Zwölffingerdarmgeschwürs.“ Der Chirurg 1937, Nr. 23.

Konjetzny: „Bedeutung der Gastritis für die Behandlung des Magen- und Duodenalgeschwürs.“ Therapie der Gegenwart 1929, Nr. 2.

— „Das Krankheitsbild der Gastroduodenitis.“ Med. Klin. 1936, Nr. 15.

Korbsch: „Was leistet die Jejunalsondenbehandlung?“ Med. Klinik 1935, Nr. 11.

Kuttner: „Verhandlungen der Gesellschaft für Verdauungs- und Stoffwechselkrankheiten.“ VIII. Tagung in Amsterdam. Seite 211.

Kurschmann Hans: „Über die jejunale Sondenfütterung bei Magenkrankheiten.“ Med. Welt 1938, Nr. 17.

Müller Heinrich: „Die Grenzen der internen Behandlungsmöglichkeit des Magen- und Zwölffingerdarmgeschwürs.“ M. M. W. 1938.

Metz Walter: „Facies gastrica.“ Verhandlungen der Deutschen Gesellschaft für innere Medizin, Kongreß Wiesbaden 1935.

Mißke und Scholtz: „Zur Indikationsstellung der Jejunalsondenbehandlung bei Magengeschwür.“ Med. Klinik 1934, Nr. 28.

Orth Oskar: „Zur Behandlung des akuten blutenden Magen- und Duodenalulkus.“ Med. Klinik 1938.

Parade G. W.: „Gastroskopie.“ Zbl. f. inn. Med. 1935, Nr. 13.

— — „Jejunalsondenbehandlung des großen penetrierenden Magengeschwürs.“ Therapie der Gegenwart 1935, S. 20.

Quervain: „Acta radiologica“ 1934, S. 413. Bemerkungen zur klinischen Wertung des Röntgenbildes.

Rehder Hans: „Anleitung zur Anwendung der Jejunalsonde.“ M. M. W. 1930, Nr. 11.

— — „Die jejunale Sonde.“ Med. Klinik 1930, Nr. 18.

— — „Aussprache zur ambulanten Dauersondenbehandlung des Magen- und Zwölffingerdarmgeschwürs.“ M. M. W. 1933, Nr. 10.

— — „Zur Jejunalsondenernährung beim chronischen Magen- und Zwölffingerdarmgeschwür.“ Therapie der Gegenwart 1930, S. 301.

Satke Otto: „Therapie des Ulcus ventriculi et duodeni.“ W. M. W. 1937, Nr. 12.

Schindlbeck Robert: „Über den wissenschaftlichen und praktischen Wert der fraktionierten Magenausheberung.“ Inaug.-Diss. 1937.

Scholtz: „Erfahrungen mit der Jejunalsondenbehandlung des Ulcus ventriculi et duodenum.“ Therapie der Gegenwart 1933, S. 438.

Scholtz und Brugsch: „Untersuchungen bei der Jejunalsondenbehandlung des Ulcus ventriculi.“ D. Arch. f. klin. Med. Bd. 145, S. 202.

Schumacher Günther: „Familienuntersuchungen bei Ulkus-Kranken.“ Zbl. f. inn. Med. 1938, Nr. 14.

Störrling: „Fortschritte in der Gastritis- und Ulkusbehandlung.“ Fortschritte der Therapie 1936, S. 45.

Uhlenbruck: „Heilungsvorgänge an großen Geschwüren des Magens und Zwölffingerdarms.“ Arch. f. Verdauungskrankh. 1937, Nr. 62.

Vandorfy: „Experimentelle Untersuchungen über die Ätiologie der Ulkus-Krankheit.“ 1937.

Velde: „Die Bedeutung der Röntgenuntersuchung der Magenschleimhaut.“ Med. Klinik 1936, Nr. 30.

Voigt: „Über die Erfolge mit der Histidinbehandlung der Ulkus-Krankheit.“ Deutsche klinische Wochenschrift 1936, Nr. 30.